# Определение боли

Неприятное сенсорное и эмоциональное переживание, связанное с существующим или возможным повреждением ткани или описываемое в терминах такого повреждения

*Международная Ассоциация по Изучению Боли (IASP), 1986*

# Острая и хроническая боль

| | |
|---|---|
| **Острая боль**<br><br><br><br><br><br>**Подострая боль** | • продолжительность – до 6-и недель<br>• преимущественно ноцицептивная<br>• внезапный характер<br>• анальгетики эффективны<br>❑ 6- 12 недель |
| **Хроническая боль** | • продолжительность – более 12-и недель<br>• преимущественно нейропатическая<br>• медленно прогрессирующий характер<br>• анальгетики неэффективны |

*А. М. Вейн, ред. Болевые синдромы в неврологической практике. М., 2001*

# БОЛЕВОЙ РЕФЛЕКС НА УРОВНЕ СПИННОГО МОЗГА

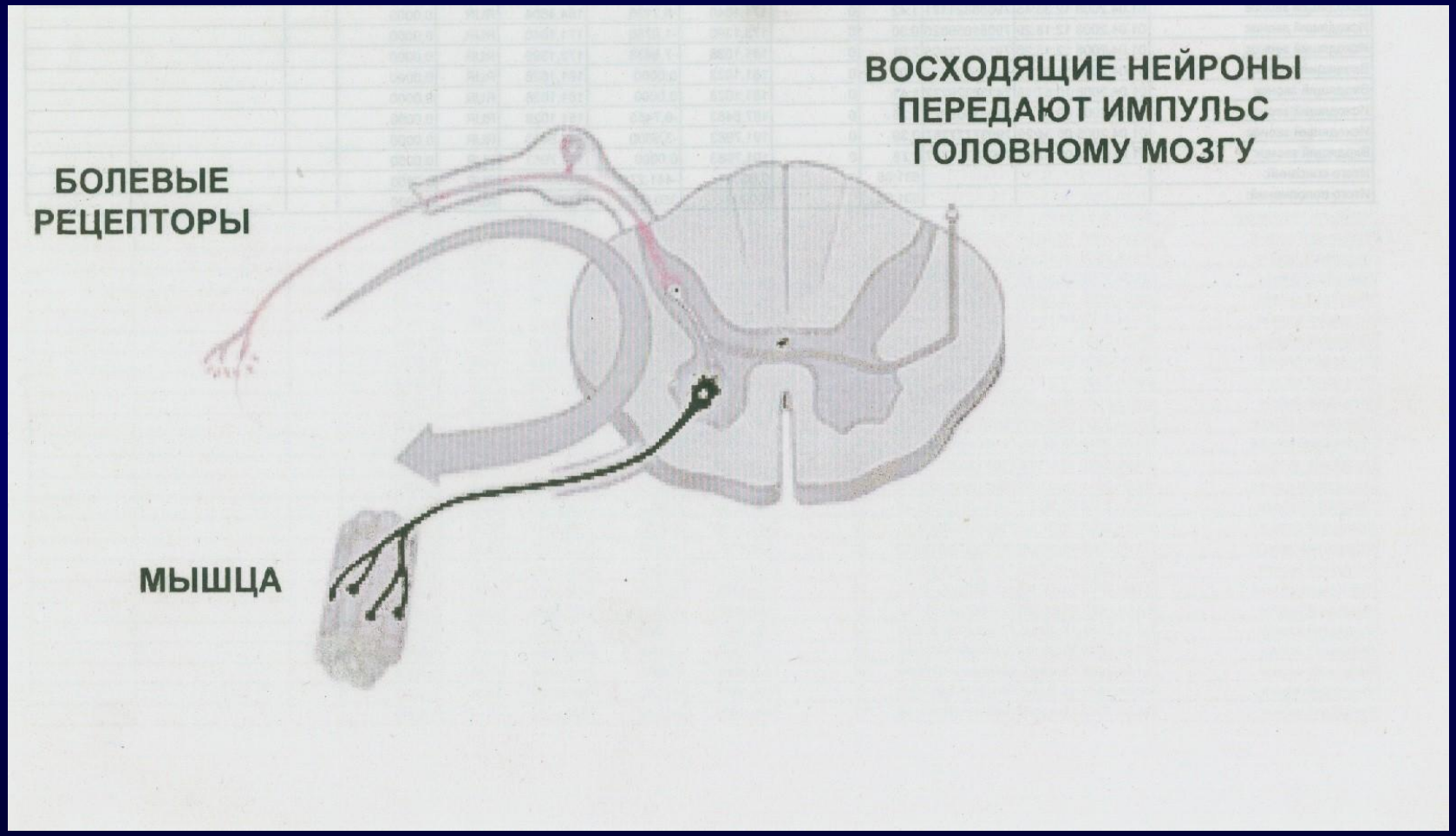

# Б О Л Ь

- Ноцицептивная

Поражение костно-мышечной системы с непосредственной активацией болевых рецепторов

- Невропатическая

Поражение ЦНС или ПНС, вовлекающее структуры, проводящие, воспринимающие или модулирующие боль

# Заболевания, при которых возникает нейропатическая боль

| Уровни поражения | Заболевания |
|---|---|
| Периферический нерв | • Мононевропатия • Полиневропатия<br>• Травма нерва (фантомные боли)<br>• Туннельный синдром |
| Нервный корешок | • Компрессия (диском и др.)<br>• Постгерпетическая невралгия<br>• Тригеминальная невралгия |
| Задние рога спинного мозга | • Сирингомиелия • Опухоль |
| Проводники спинного мозга | • Компрессия (травма, опухоль)<br>• Рассеянный склероз • Миелопатия<br>• Фуникулярный миелоз |
| Ствол мозга | • Рассеянный склероз • Сирингобульбия<br>• Опухоль • Инсульт • Туберкулома |
| Зрительный бугор | • Инсульт • Опухоль |
| Кора больших полушарий | • Инсульт • Опухоль • Черепно-мозговая травма • Артерио-венозная мальформация |

*А. Б. Данилов. Нейропатическая боль. М., 2003*

# Немедикаментозное лечение нейропатической боли

- Массаж
- Физиотерапия
- Нейростимуляция
  - Чрескожная электрическая стимуляция нерва
  - Стимуляция спинного мозга
  - Стимуляция двигательной коры головного мозга
- Нейрохирургические вмешательства

*А. Б. Данилов. Нейропатическая боль. М., 2003*

# Медикаментозное лечение нейропатической боли

- Местные анестетики:
  *лидокаин, капсаицин (red hot chili pepper)*
- Антиаритмические препараты:
  *мексилетин*
- Опиаты:
  *морфин, фентанил*
- Антидепрессанты:
  *амитриптилин, СИОЗС*
- Препараты других групп:
  *трамадол, кетамин, баклофен*
- Антиконвульсанты:
  *габапентин (нейронтин), карбамазепин*

*А. Б. Данилов. Нейропатическая боль. М., 2003*

# БОЛИ В СПИНЕ ПЕРВИЧНЫЕ (ЭТИОЛОГИЯ)

Наиболее частые (80-90%) причины болей в спине

- Миофасциальный болевой синдром
- Функциональные нарушения (обратимое блокирование межпозвонкового сустава)
- Патология межпозвонковых суставов:

  анкилозирующий спондилит, спондилолистез
- Остеоартриты
- Остеопороз
- Дегенеративные изменения позвоночника

  пролапс, протрузия межпозвонкового диска, остеофиты, спондилез

# БОЛИ В СПИНЕ ВТОРИЧНЫЕ (ЭТИОЛОГИЯ)

Редкие причины (не более 10%) болей в спине

- Первичные и метастатические опухоли позвонков, спинного мозга, внутренних органов, ретроперитонеального пространства
- Отраженные боли при заболеваниях внутренних органов (ИБС, долевая пневмония, плеврит, холецистит, язвенная болезнь желудка и двенадцатиперстной кишки, панкреатит, пиелонефрит и т.д.)
- Переломы позвонков
- Инфекционные заболевания (туберкулёзный спондилит, инфекционный эндокардит, опоясывающий лишай)

# СИМПТОМЫ- «СИГНАЛЫ», требующие врачебной настороженности

- Независимость интенсивности боли от положения тела и движений
- Резкое похудание, лихорадка
- Пожилой возраст, аритмия, одышка
- Очаговая неврологическая симптоматика, выходящая за рамки радикулопатии
- Высокая интенсивность боли
- Отсутствие эпизодов дорсалгии в анамнезе
- Ночные боли
- Ночные боли, уменьшающиеся в положении сидя
- Тазовые нарушения
- Онкологический процесс в анамнезе
- Факторы риска развития спинальной инфекции

# БОЛИ В СПИНЕ

1. Вертеброгенные (грыжи, спондилоартроз и т.д., а также инфекицонные заболевания, воспалительные, метаболические, неопластические)
2. Невертеброгенные (миофасциальный синдром, фибромиалгия, артроз тазобедренного сустава и т.д.)

# С болью в спине ассоциированы

1. Спондилолистез
2. Позвоночный стеноз
3. Анкилозирующий спондилит
4. Остеопороз с переломами позвонков
5. Грыжи дисков более 5 мм
6. Функционально обратимое блокирование ПДС

# СТРОЕНИЕ ПОЗВОНКА

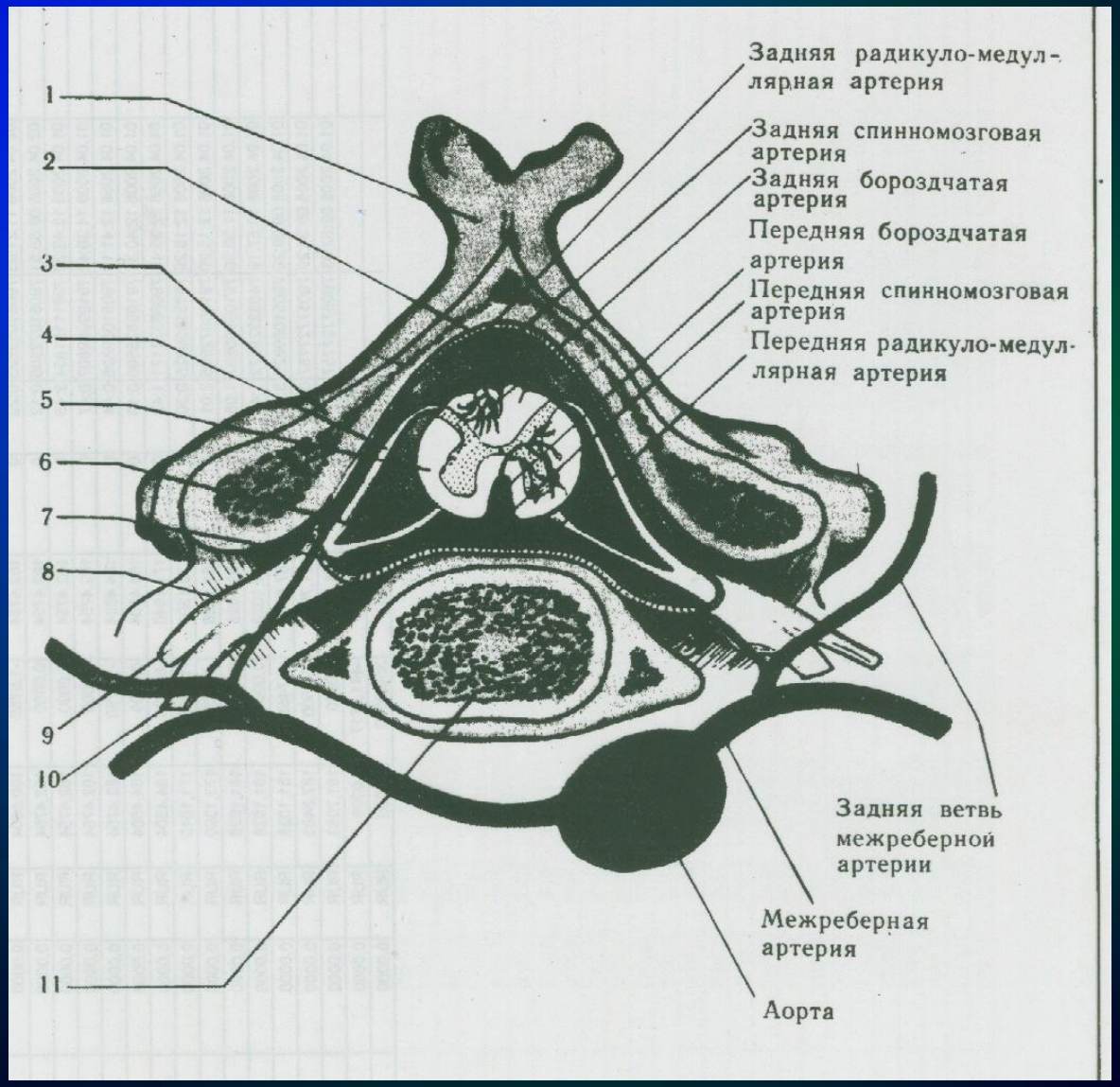

# ГРЫЖА МЕЖПОЗВОНОЧНОГО ДИСКА

**Рис. 1. От редакции.** Схематическое изображение срединно-боковой грыжи межпозвоночного диска L4–L5 с компрессией корешка L5.

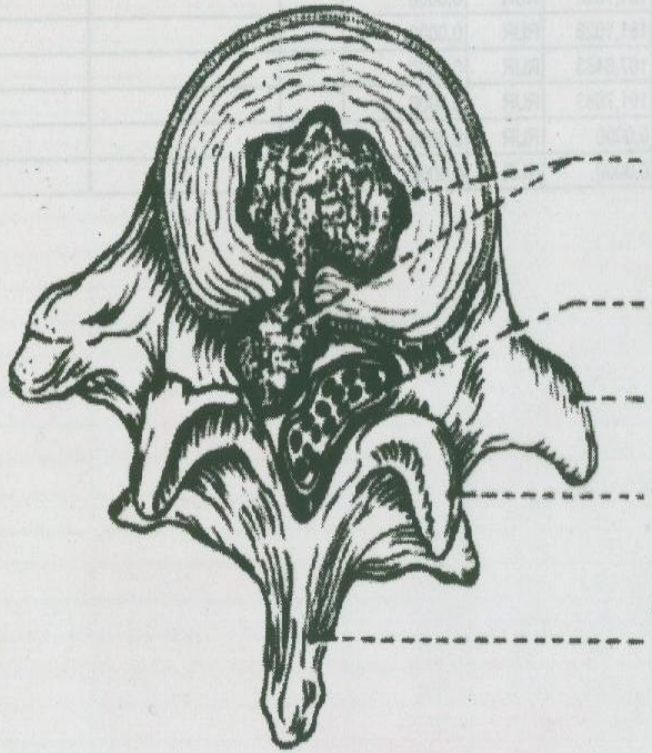

Выпячивание части пульпозного ядра через поврежденное фиброзное кольцо

Дуральный мешок и корешки "конского хвоста"

Поперечный отросток

Суставной отросток

Остистый отросток

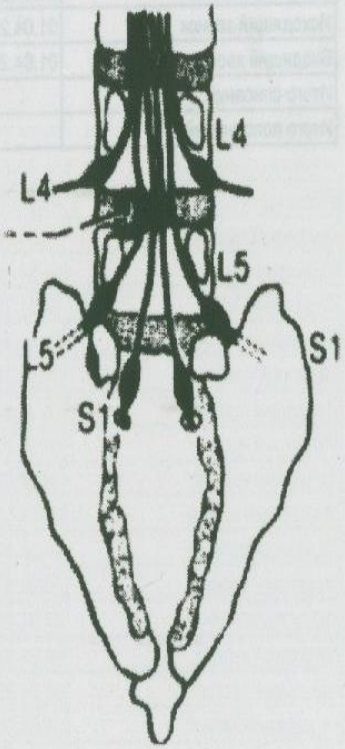


Грыжа диска L4–L5 с компрессией корешка L5

# СТЕНОЗ ПОЗВОНОЧНОГО КАНАЛА

- Центрального (нейрогенная, или каудогенная, хромота)
- Латерального (монокорешковый болевой синдром с отрицательным симптомом Ласега)

# ЛЕЧЕНИЕ БОЛЕЙ В СПИНЕ

- ИММОБИЛИЗАЦИЯ
- МАНУАЛЬНАЯ ТЕРАПИЯ
- БЛОКАДЫ
- ФИЗИОЛЕЧЕНИЕ
- ИГЛОРЕФЛЕКСОТЕРАПИЯ
- ЛФК
- НЕЙРОХИРУРГИЧЕСКОЕ

# НЕЙРОХИРУРГИЧЕСКОЕ ЛЕЧЕНИЕ

- Абсолютное показание к операции

➢ компрессия конского хвоста

➢ секвестрированная грыжа диска

➢ Нарастающий парез

# Фармакотерапия

- Препараты из группы НПВС
- Миорелаксанты
- Хондропротекторы
- Иммуномодуляторы
- Витамины группы В

# НЕСТЕРОИДНЫЕ ПРОТИВОВОСПАЛИТЕЛЬНЫЕ ПРЕПАРАТЫ

1. Селективные ингибиторы ЦОГ-1

   (низкие дозы ацетилсалициловой кислоты)

2. Неселективные ингибиторы ЦОГ

   (большинство стандартных НПВС – ибупрофен, дексалгин)

3. Преимущественно селективные ингибиторы ЦОГ-2

   (мелоксикам, нимесулид)

4. Специфические (высокоселективные) ингибиторы ЦОГ-2

   (целекоксиб, рофекоксиб)